Ev kazası sonucu oluşan eş zamanlı iki taraflı öne omuz çıkığı

Bilateral anterior shoulder dislocation due to home accident

Tolga Karcı[1], Sevinç Karcı[2]

[1]Afyonkarahisar Devlet Hastanesi, Ortopedi Kliniği
[2]Afyonkarahisar Devlet Hastanesi, Fizik Tedavi ve Rehabilitasyon Kliniği

Yazışma adresi:
Op. Dr. Tolga Karcı, Afyonkarahisar Devlet Hastanesi Ortopedi Kliniği, Afyonkarahisar, Tel: 0272 2120802, e- mail: drtolgakarci@yahoo.com

Özet
Omuz çıkıkları acil servislerde, en sık karşılaşılan ortopedik acillerden birisidir. Genellikle kapalı redüksiyon ve immobilizasyon yöntemi ile tedavi edilmektedir. Burada, evde basit travma sonucu nadir olarak görülen, iki taraflı öne omuz çıkığında kapalı redüksiyon sonrasında immobilizasyon yapılmadan erken omuz hareketlerine izin veren farklı bir tedavi yönteminin uygulandığı bir olguyu sunuyoruz.

Abstract
Shoulder dislocations in emergency departments, one of the most common orthopedic emergencies and usually treated with closed reduction and immobilization method. Herein, we report a case which applied a different treatment method that allows early shoulder movements after closed reduction without immobilization of bilaterally anterior shoulder dislocation. This is rarely seen at home due to simple trauma.

Giriş

Acil servise başvuran eklem çıkıkları içinde omuz çıkıkları ilk sırayı almaktadır. Omuz çıkıkları genç yaşlarda daha çok yüksek enerjili travmalarla oluşurken, yaş ilerledikçe ev içinde basit düşme gibi daha düşük enerjili travmalarla oluşmaktadır. Düşük enerjili travma sonucu oluşan omuz çıkıkları genellikle tek taraflı görülür, eş zamanlı iki taraflı olması nadirdir.

Bu olgu sunumunda, evde basit düşme sonucu nadir görülen eş zamanlı iki taraflı öne omuz çıkıklı bir hastanın farklı tedavisini ve tedavi sonucunu anlatmaktayız. Hastamızın çıkık olan her iki omuz eklemine kapalı redüksiyon yapıldıktan sonra normal tedaviden farklı olarak, günlük hijyenini ve beslenme aktivitesini devam ettirebilmesi için omuzlarına immobilizasyon uygulanmamıştır. Kontrollü olarak erken omuz hareketlerine de izin verilmiştir.

Olgu sunumu

Atmış yedi yaşında bayan hasta acil servise her iki omuzda ağrı ve hareket kısıtlılığı nedeniyle başvurdu. Evde yürürken ayağı halıya takılan hastanın, düşerken hızını azaltmak için kollarını öne doğru uzatması sonucu yakınmaları aniden oluşmuş. Hastanın yapılan fizik muayenesinde her iki omuzda apolet belirtisi mevcuttu. Her iki üst ekstremitede nörolojik olarak motor ve duysal defisite rastlanmadı. Hastanın anamnezinde daha önce omuz çıkığı geçirmediği, metabolik bir rahatsızlığının olmadığı saptandı. Çekilen omuz ön-arka grafilerinde iki taraflı öne omuz çıkığı saptandı. Omuz çıkıklarına yaşlı hastalarda tuberkulum majus ve glenoid kırığı da eşlik edebileceği için iki taraflı omuz eklemi tomografisi çekildi. Çekilen tomografide sadece iki taraflı öne omuz çıkığı olduğu, kırık olmadığı saptandı (Resim 1). Her iki omuz ameliyathanede sedasyon ile redükte edildi. Kontrol omuz ön-arka grafilerinde redüksiyonun sağlanmış olduğu gözlendi (Resim 2). Bir gece hastanede gözlem için yatırılan hastanın omuz eklemlerine günlük hijyenini ve beslenme aktivitesini sağlaması için immobilizasyon yapılmadı. Hastanın kollarını ve ellerini ağır işlerde, yük taşımada kullanmasına ise izin verilmedi. Onbeş gün sonra kontrole gelen hastaya Fizik Tedavi ve Rehabilitasyon uzman hekimi tarafından pendulum ve pasif eklem hareket açıklığı egzersizleri başlandı (1). 1.aydaki kontrolüne gelmeyen hasta 1,5 ay sonra sol omuzda hareket kısıtlılığı şikayetiyle polikiliniğimize başvurması üzerine hastanemize yatırıldı (aktif öne fleksiyon: 90 derece, aktif abduksiyon: 90 derece, internal

rotasyon: L4-5'deydi. Pasif abdüksiyon ve pasif öne fleksiyonu tamdı). doğru rotator manşet yırtığı sonucu olarak hareket kısıtlılığı gelişmiş ve fizik tedavi ile yapılan tedaviye cevap alınmıştır. yanlış rotator manşet yırtığı sonucu olarak hareket kısıtlılığı gelişmiş ve fizik tedaviye cevap alınmıştır. Rotator cuff yırtığı tanısı konularak sol omuzuna 15 seans elektroterapi (hot pack, TENS, kısa dalga) ve ortopedik rehabilitasyon uygulandı (1). Tedavi sonrası hasta normal eklem hareket açıklığına kavuştu ve ağrı şikâyetlerinde azalma gözlendi.

Tartışma

Omuz çıkıkları en sık görülen eklem çıkıkları olup kapalı redüksiyon sonrası kapsüler iyileşmeye olanak sağlamak ve yeniden oluşabilecek bir çıkığı önlemek amacıyla immobilizasyon ile tedavi edilirler (2). Gençlerde spor aktiviteleri ve major travma sonrası görülebilen omuz çıkıkları, yaşlılarda ise daha çok ev kazaları ve düşme sonucu oluşmaktadır. Omuz çıkıkları çok sık görülmesine karşılık bilateral omuz çıkıkları ise son derece nadir olgulardır.

Kalkan ve arkadaşları yaptıkları araştırmada 30 bilateral omuz çıkığı ve 8 tane de anterior bilateral omuz çıkığı vakasının literaturde olduğunu bildirmişlerdir (3). Tek taraflı omuz çıkıklarında anterior dislokasyon sık görülürken bilateral olgularda posterior dislokasyonlar çogunluktadır. Araştırmamız sırasında çalışmaların bazılarında tespit süresinin ve tespit şeklinin çıkığın tekrarlama olasılığına etkisi olmadığı, bazı yayınlarda da en az 3 haftalık tespitin rekürrens riskini azalttığı bildirilmiştir (4-6). Çıkığın bilateral olması ve immobilizasyon yapılması durumunda hastanın kişisel hijyen ve beslenme aktivitesini yerine getiremeyeceğinden dolayı hastamıza immobilizasyon uygulanmamıştır. Ayrıca ilerleyen yaşlarda immobilizasyonun omuz sertliğine yol açacağı ve bu yaşlarda oluşan çıkıklarda tekrarlama riskinin düşük olacağı literatürde bildirilmiştir (4, 5). Hastamızın sol omuzunda çıkığa bağlı oluştuğunu düşündüğümüz rotator manşet yırtığı sonucu olarak hareket kısıtlılığı gelişmiş ve fizik tedavi ile yapılan tedaviye cevap alınmıştır. Hastamızın takibinde ek problem ile karşılaşılmamıştır. Sonuç olarak, bilateral omuz çıkıkları nadir görülen vakalar olup, ileri yaşlardaki hastalarda immobilizasyon yapılmadan uygulanabilecek tedavi seçeneği de göz önünde bulundurulmalıdır.

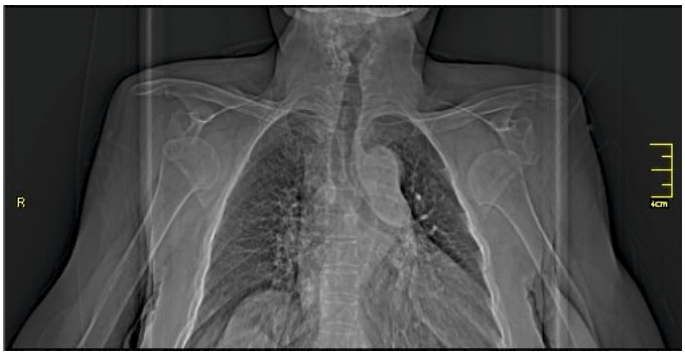

Resim 1: *Çift taraflı öne omuz çıkığının tomografi görüntüsü*

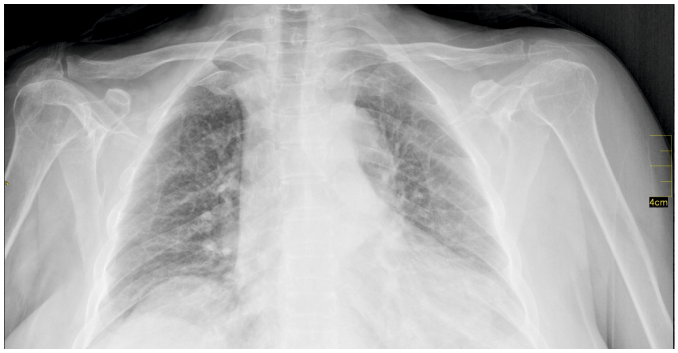

Resim 2: *Çift taraflı öne omuz çıkığının, redüksiyon sonrası çekilen ön-arka grafisi*

Yazarlarla ilgili bildirilmesi gereken konular (Conflict of interest statement) : Yok (None)

Kaynaklar

1) Klaiman MD, Fink K. Üst ekstremite yumuşak doku yaralanmaları. Physical Medicine and Rehabilitation, Principles and Practice. DeLisa (ed). Philadelphia, Lippincott Williams and Wilkins. 2007; 829-41.

2) Donovan PJ, Paulos LE. Common injuries of the shoulder. Diagnosis and treatment.West J Med. 1995; 163(4): 351-9.

3) Kalkan T, Demirkale I, Ocquder A, Unlu S, Bozkurt M. [Bilateral anterior shoulder dislocation in two cases due to housework accidents]. Acta Orthop Traumatol Turc. 2009; 43(3): 260-3.

4) Matsen FA III, Titelman RM, Lippitt SB, Rockwood CA Jr, Wirth MA. Glenohumeral instability. In: Rockwood CA Jr, Matsen FA III, Wirth MA, Lippitt SB, editors. The shoulder.3rd ed. Philadelphia: W. B. Saunders; 2004. p. 655-794.

5) Hovelius L, Augustini BG, Fredin H, Johansson O, Norlin R, Thorling J. Primary anterior dislocation of the shoulder in young patients. A ten-year prospective study. J Bone Joint Surg Am 1996; 78(11): 1677-84.

6) Detrisac DA, Johnson LL. Arthroscopic shoulder capsulorrhaphy using metal staples. Orthop Clin North Am. 1993; 24(1): 71-88.